

**Протокол изучения темы
«Чума свиней классическая (европейская) и африканская. Болезнь Тешена»
студентами 4 курса ФВМ**

ЦЕЛИ ПРАКТИЧЕСКОГО ЗАНЯТИЯ.

Знать:

- основные термины и понятия;
- клинико-морфологические формы заболеваний, их макро- и микроскопические проявления, исходы, осложнения.

Уметь:

- распознавать на макро- и микропрепаратах различные виды заболеваний;
- давать заключение о морфологической динамике патологических процессов и их исходах;
- решать тестовые и ситуационные задачи, отвечать на контрольные вопросы.

Владеть:

- алгоритмом описания пораженного органа на макроскопическом уровне;
- навыками микроскопии патологически измененной ткани;
- умением анализировать макро- и микроскопические изменения в клетках и тканях и давать заключение о характере патологических процессов и их клинических проявлениях.

Контрольные вопросы для подготовки к практическому занятию:

1. Патоморфология классической чумы свиней.
2. Патоморфологические изменения в лимфоузлах и селезенке при КЧС: макро- и микроскопические.
3. Патоморфология чумы, осложненной пастереллезом и сальмонеллезом.
4. Дифференциация классической чумы свиней от африканской чумы, пастереллеза, болезни Ауески, листериоза, отечной болезни.
5. Патоморфология африканской чумы свиней, дифференциация ее от классической чумы, рожи, пастереллеза.
6. Патоморфология болезни Тешена свиней.
7. Гистологические изменения в головном и спинном мозге при болезни Тешена свиней.
8. Дифференциация болезни Тешена от болезни Ауески, бешенства, листериоза, классической чумы.

Работа на практическом занятии:

1. Заполните таблицы:

Таблица 1. Патоморфологическая характеристика форм классической чумы свиней

Формы классической чумы свиней	Ведущий патологический процесс	Его патоморфологическое описание
Септическая		
Грудная (осложненная пастереллезом)		
Кишечная (осложненная)		

сальмонеллезом)		

Таблица 2. Патоморфологическая характеристика болезней

Название болезни	Ведущий патологический процесс	Его патоморфологическое описание
Африканская чума свиней		
Болезнь Тешена свиней		

Таблица 3. Дифференциальная диагностика болезней

Название болезни	Патологоанатомический диагноз (отличительные процессы подчеркнуть)	Название болезни	Патологоанатомический диагноз (отличительные процессы подчеркнуть)
Классическая чума свиней		Болезнь Тешена	
Африканская чума свиней		Болезнь Ауески	

2. Изучите макропрепараты:

- Зернистая дистрофия и кровоизлияние в почке при КЧС.
- Геморрагический лимфаденит с мраморностью при КЧС.
- Множественные инфаркты в селезенке при КЧС.
- Очаговый дифтеритический колит (чумные бутоны) при КЧС.
- Оспоподобная сыпь в коже поросенка при КЧС, осложненной сальмонеллезом.
- Крупозная пневмония при КЧС, осложненной пастереллезом.
- Геморрагический спленит при АЧС.

3. Опишите макропрепараты:

1. Крупозная пневмония у поросенка при КЧС, осложненной пастереллезом

2. Геморрагический лимфаденит с мраморностью при КЧС

3. Зернистая дистрофия и кровоизлияние в почке при КЧС

4. Очаговый дифтеритический колит (чумные бутоны) при КЧС, осложненной сальмонеллезом

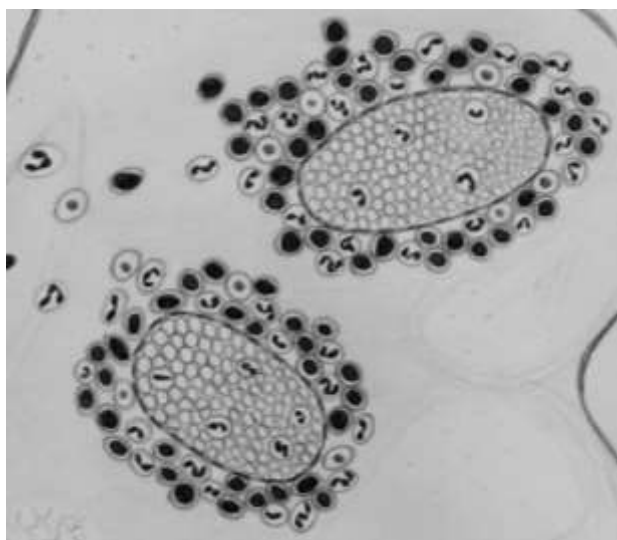
4. Проведите микроскопию гистопрепарата 66б – негнойный лимфадитарный энцефалит при КЧС (окраска гематоксилин-эозином).

Малое увеличение. Видны периваскулиты – скопления клеток вокруг кровеносных сосудов в виде муфт и глиальные узелки.

Большое увеличение. 1. Периваскулярные клеточные муфты состоят из лимфоцитов и макрофагов.

2. Глиальные узелки – очаговые пролифераты клеток глии.

5. Дорисуйте и обозначьте:



1. Кровеносный сосуд.

2. Периваскулит.
2. Клеточный пролиферат.

6. Решите ситуационную задачу:

При вскрытии трупа поросенка 6-месячного возраста установлены следующие патологоанатомические изменения:

1. Геморрагический диатез (повсеместные кровоизлияния в слизистых и под серозными оболочками, в коже, во внутренних органах).
2. Геморрагический лимфаденит с мраморностью.
3. Смешанные инфаркты в селезенке.
4. Зернистая дистрофия печени, почек и миокарда.
5. Острый катаральный гастроэнтерит.
6. Катарально-гнойный конъюнктивит.
7. Общая анемия, истощение.

Дайте ответы на вопросы:

1. Какая болезнь явилась причиной гибели поросенка?
-

2. При каких болезнях встречаются сходные патоморфологические изменения?
-

3. Какой патологический материал и в каком виде посылается на исследование при данной болезни?
-

7. Решите ситуационную задачу:

На свином комплексе наблюдается массовая заболеваемость и падеж свиней разных возрастных групп (90-100%). При вскрытии трупов отмечаются следующие патологоанатомические изменения: геморрагический синдром, геморрагический лимфаденит (иногда с мраморностью), геморрагический спленит, зернистая дистрофия и острая венозная гиперемия печени, почек и миокарда; серозно-геморрагический гастроэнтерит, холецистит, уроцистит; серозно-фибринозный плеврит и перитонит; острая венозная гиперемия и отек головного мозга.

Дайте ответы на вопросы:

1. Какая болезнь явилась причиной гибели поросят?
-

2. При каких болезнях встречаются сходные патоморфологические изменения?
-

3. Какой патологический материал и в каком виде посылается на лабораторное исследование при данной болезни?
-

8. Поставьте предположительный диагноз:

В лаборатории при гистологическом исследовании головного мозга свиньи установлен негнойный лимфоцитарный энцефалит.

Дайте ответы на вопросы:

1. Укажите, при каких болезнях встречается данный признак?
-

Рассмотрен и утвержден на заседании кафедры патологической анатомии и гистологии.

Зав. кафедрой патанатомии и гистологии, профессор

И.Н. Громов